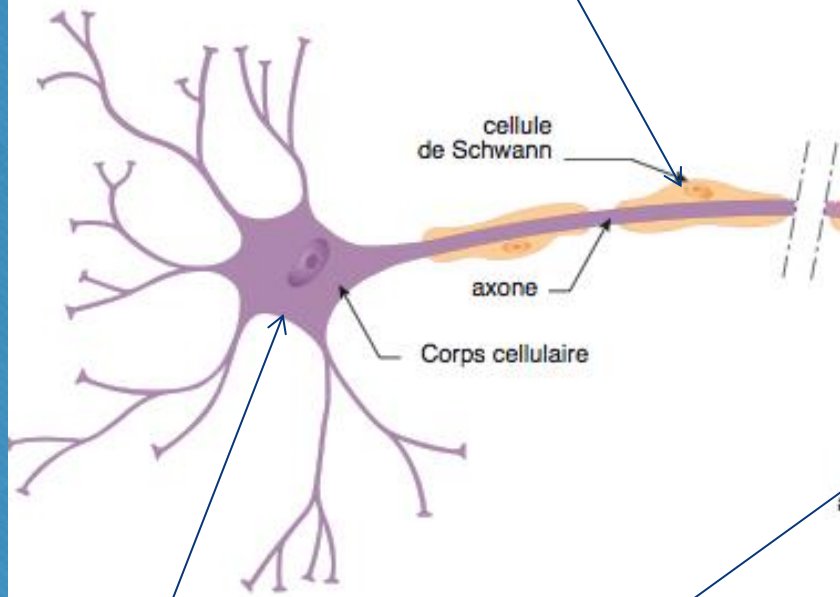




Comment j'examine...

Un patient suspect de neuropathie
périphérique?

Neuropathies périphériques



SLA
AMS

Lambert Eaton
Myasthénie

réticulum sarcoplasmique

lame basale

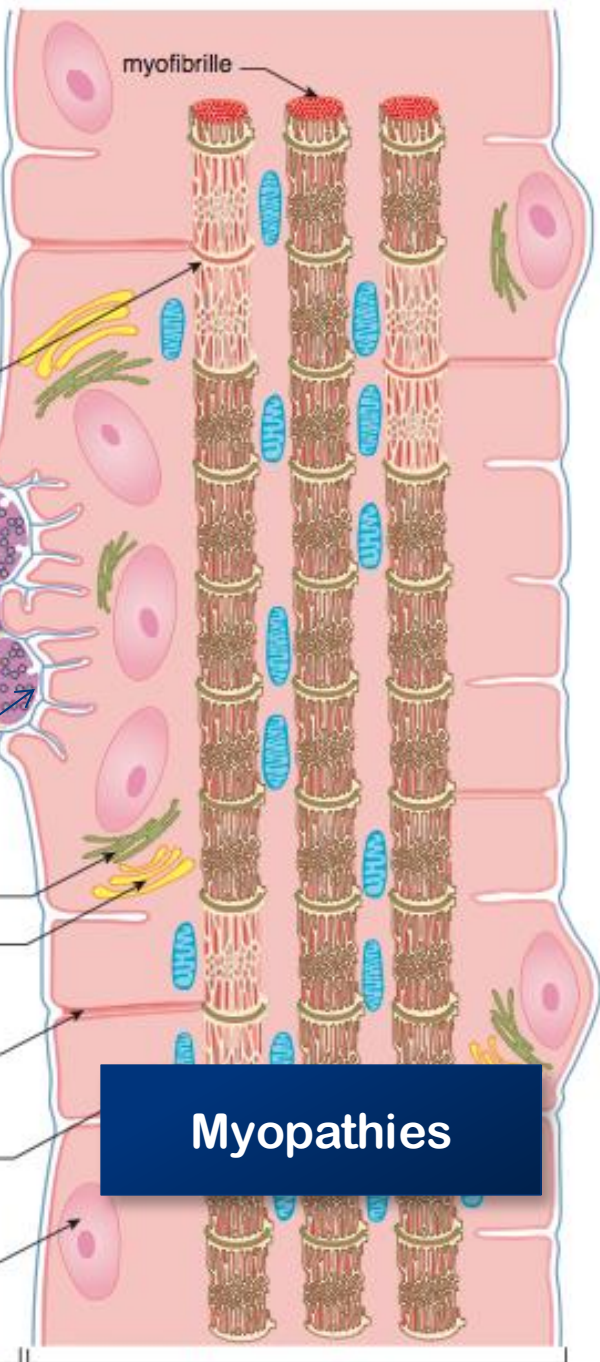
réticulum endoplasmique
appareil de Golgi

tubule T

mitochondrie

noyau

Myopathies



motoneurone

jonction neuromusculaire

fibre musculaire

Anatomie du SNP

○ Définition:

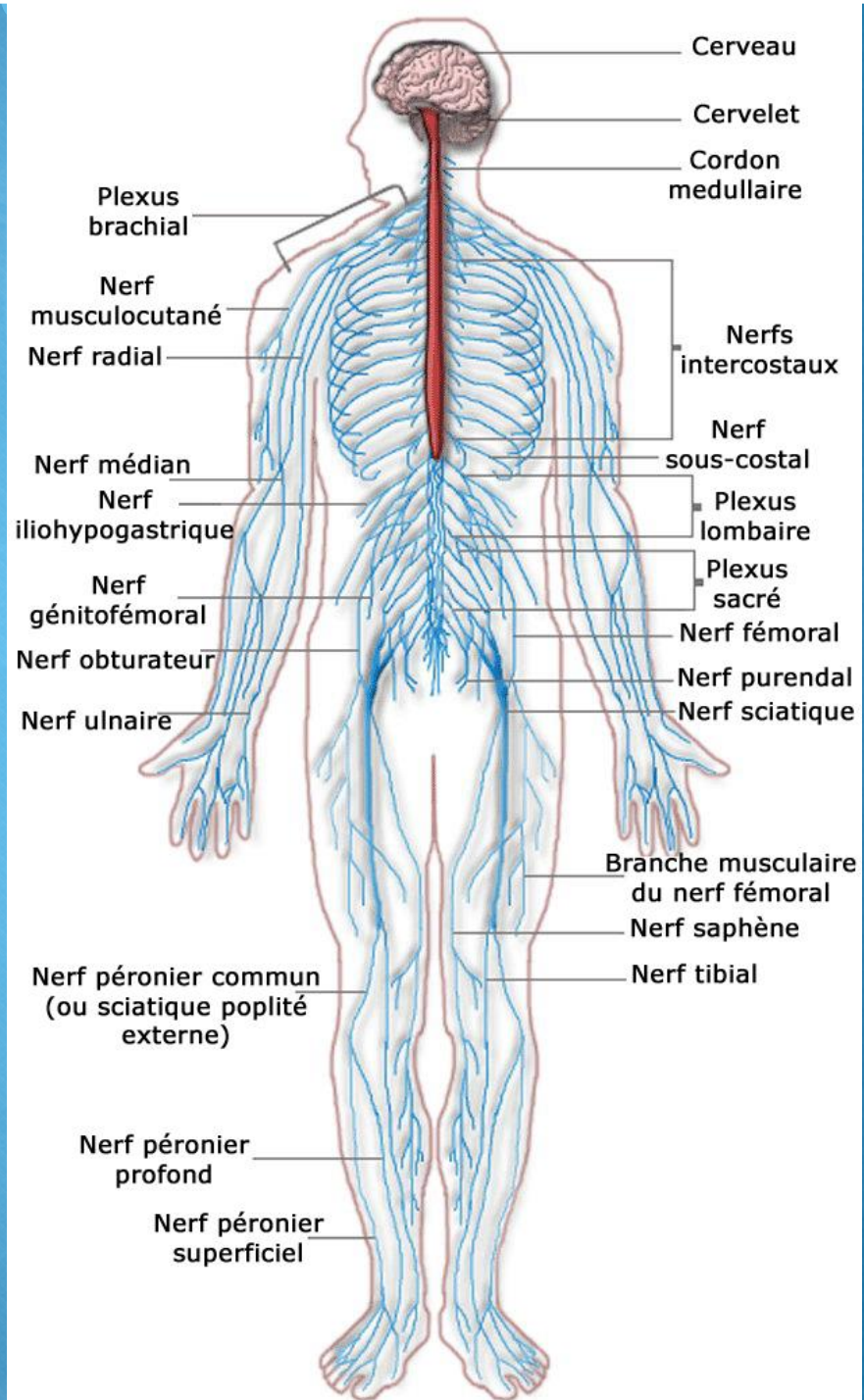
○ Racines

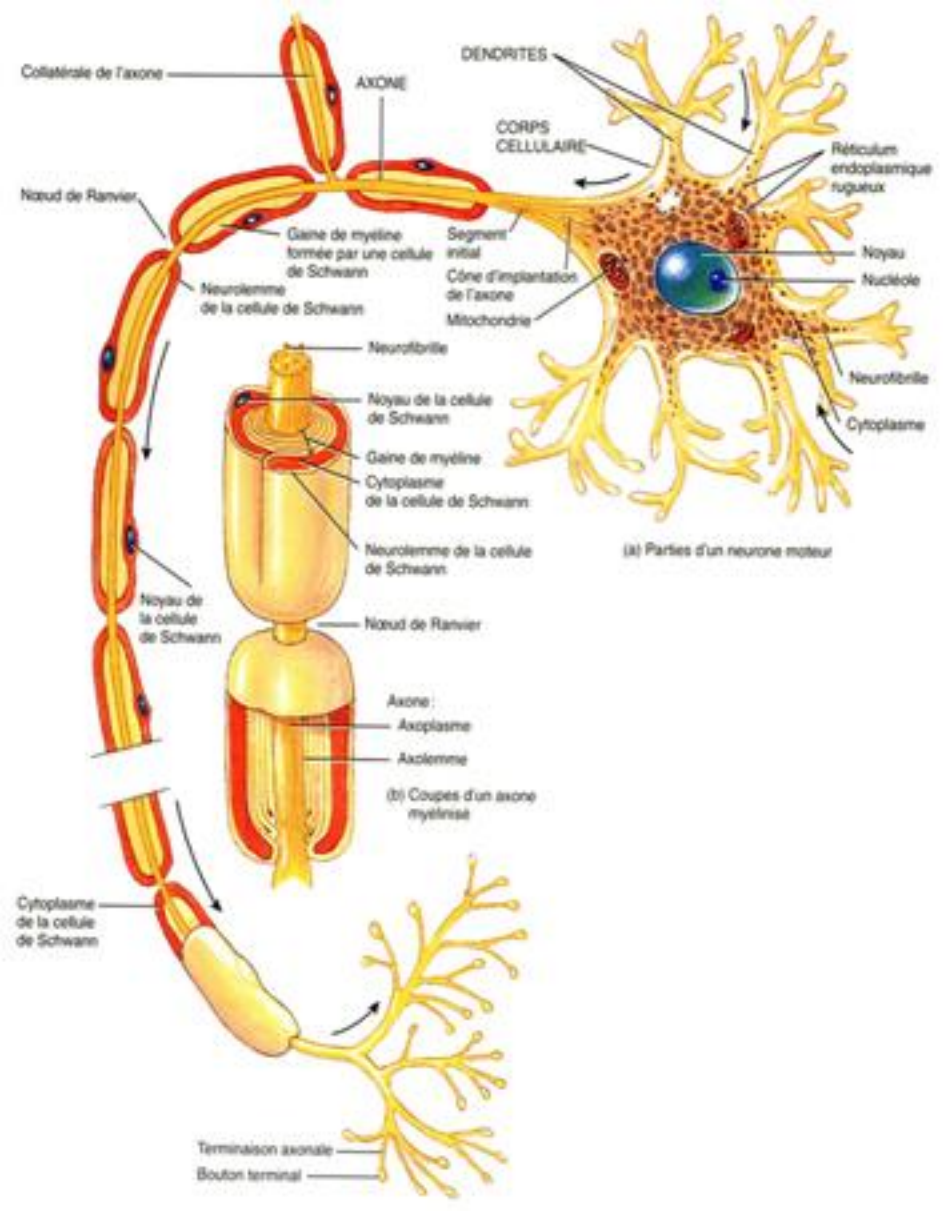
○ Plexus

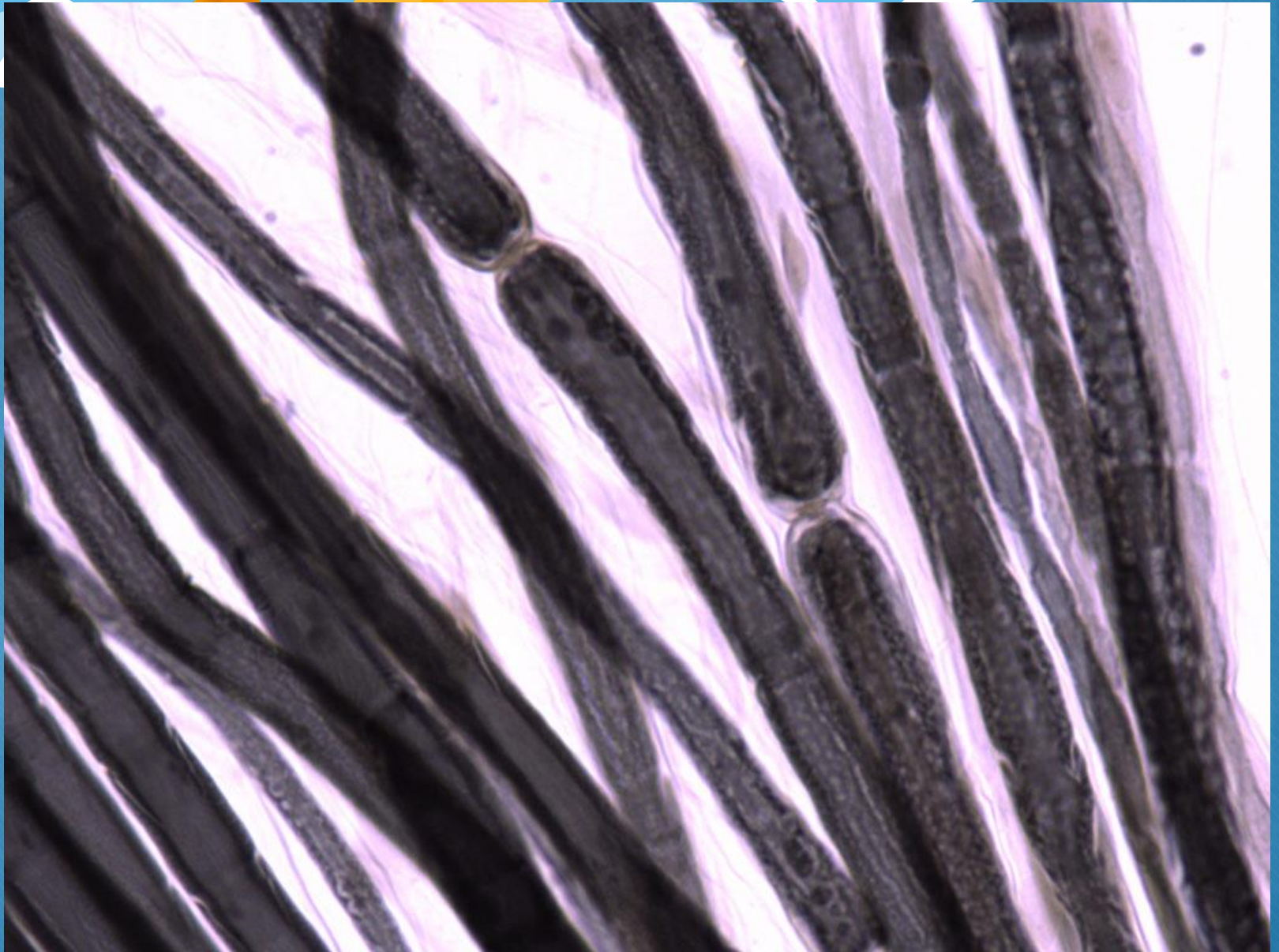
○ Troncs

○ Fibres intra-dermiques

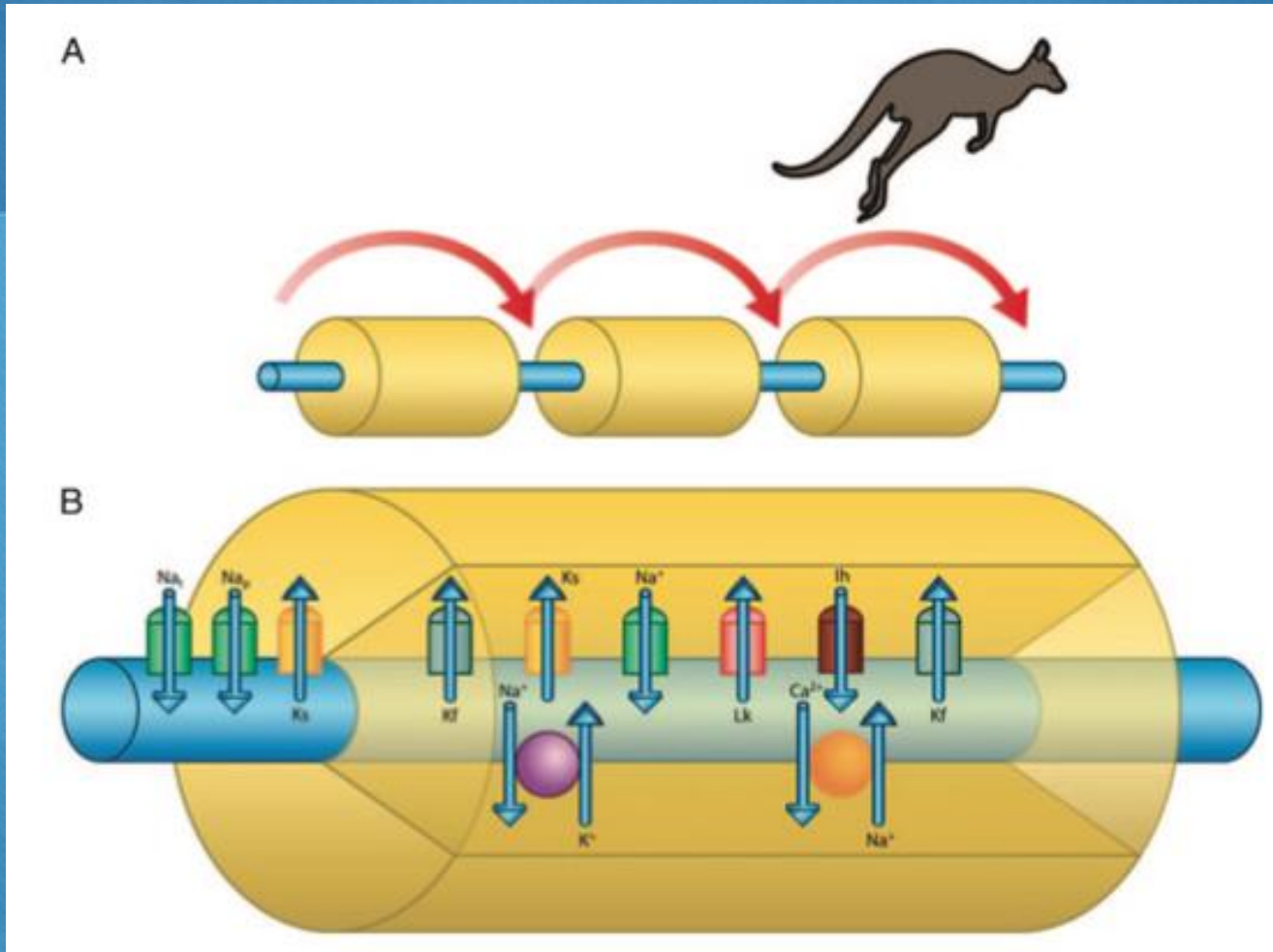
○ Nerfs Crâniens







Neuropathies périphériques



Plan

- Interrogatoire +++
- Examen clinique
 - Neurologique
 - Extra-neurologique
- Diagnostic topographique
- Diagnostic étiologique





Interrogatoire

- ATCD personnels et familiaux
- Habitus: toxiques, profession
- Mode d'installation
 - Chronologie
 - Topographie
- Modalités: motrice, sensitive, dysautonomique



Examen neurologique

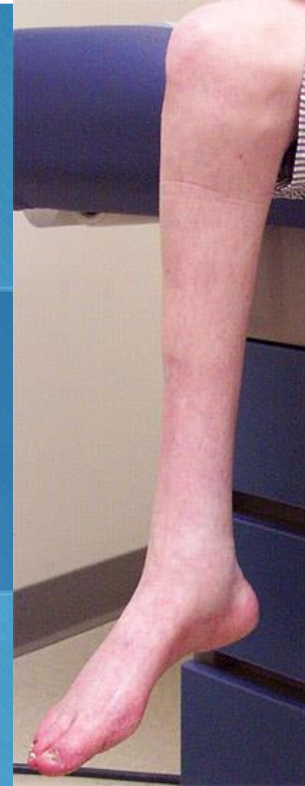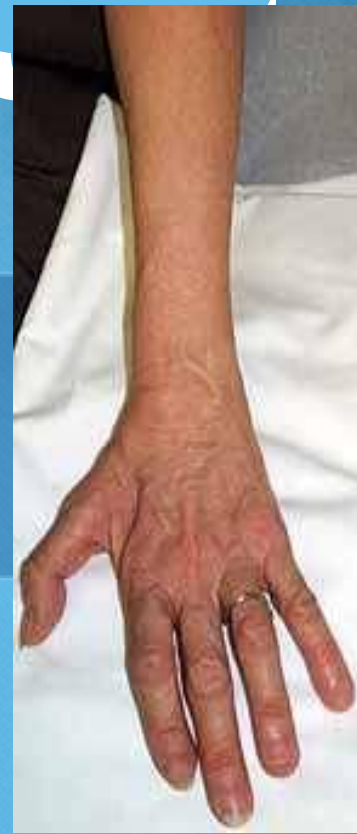o MOTEUR

o SENSITIF

o VEGETATIF

Examen moteur

- Inspection
 - Amyotrophie, fasciculations
- ROT
- Testing
- Test fonctionnels





Examen sensitif

- S Superficielle

- Protopathique

- Epicritique

- Thermo-algique

- S Profonde

- Diapason, Sens de position, marche



Examen végétatif

- Interrogatoire +++
 - Tr Vésico-sph, génito-sexuels, transit
- Peau
- HypoTA Orthostatique

Signes cliniques


	NEUROPATHIE	Atteinte centrale	MYOPATHIE
ROT	↑ ou abolis	Vifs, Bbk, Hoffman	Normaux ou ↑
DEFICIT MOTEUR	OUI	OUI	OUI
DEFICIT SENSITIF	OUI	OUI	NON
AMYOTROPHIE	++	+/-	++
DYSAUTONOMIE	+/-	+/-	NON



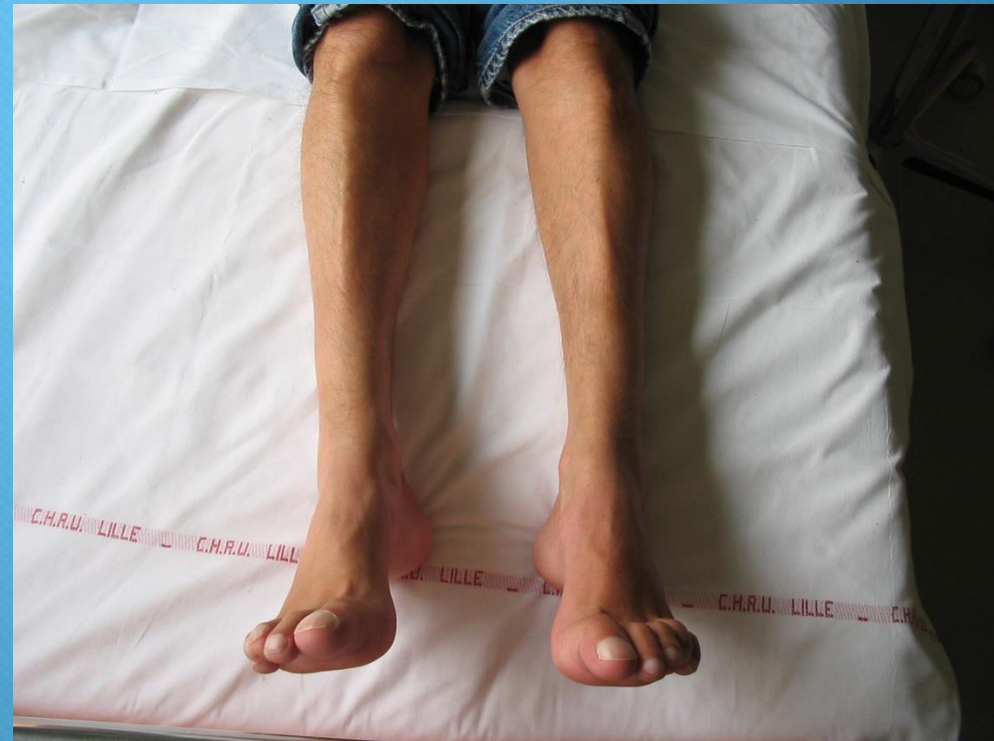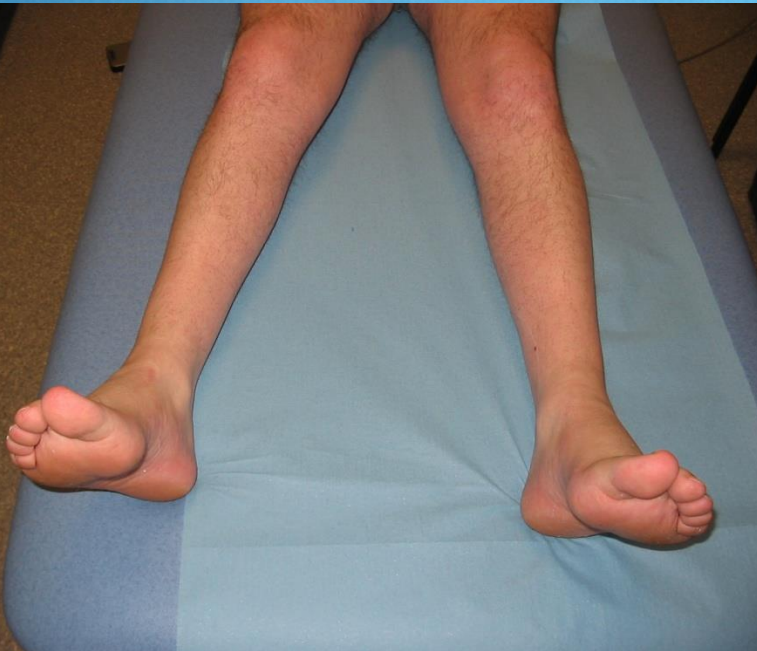Examen général

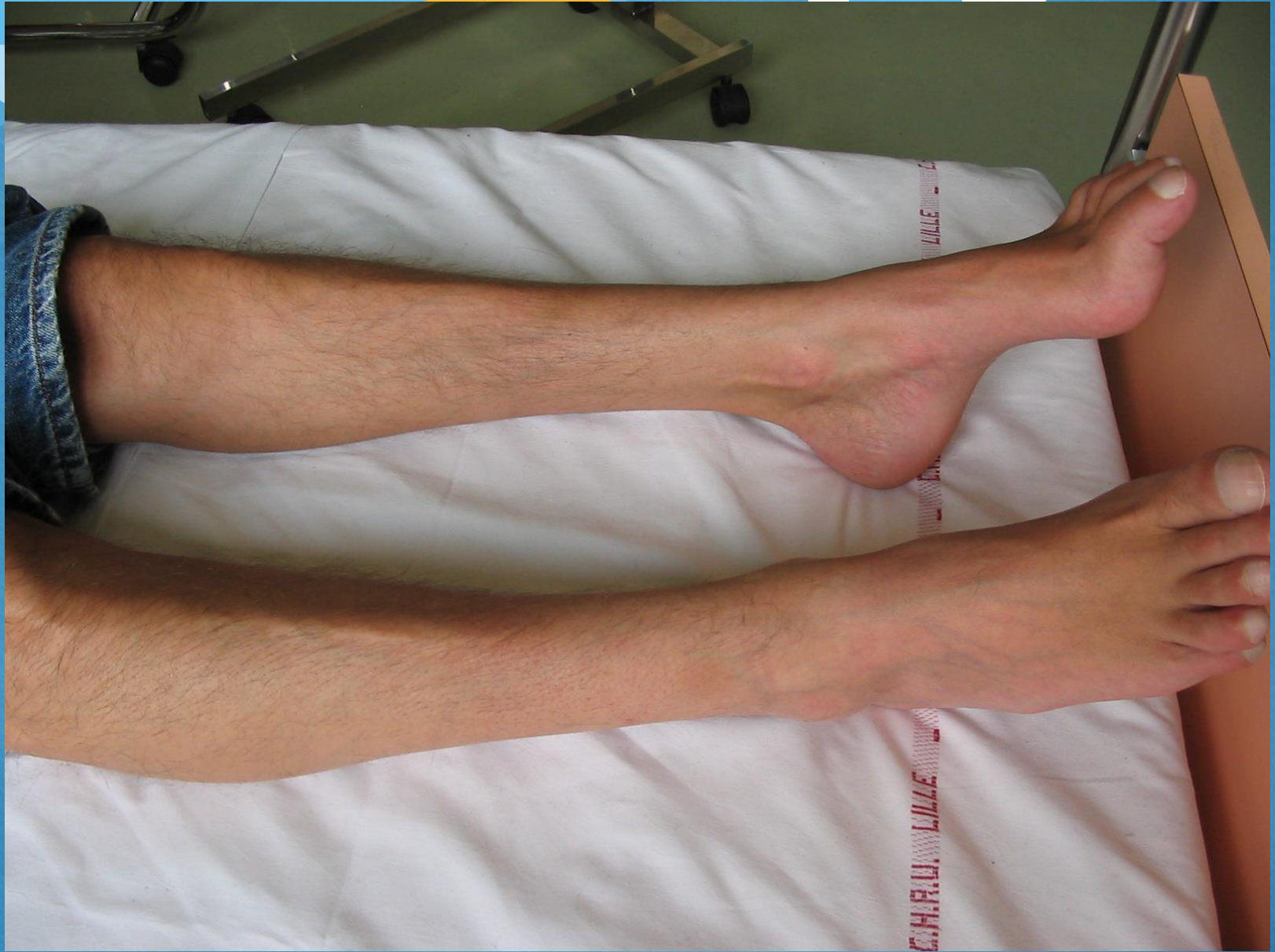- o AEG
- o Adénopathies
- o

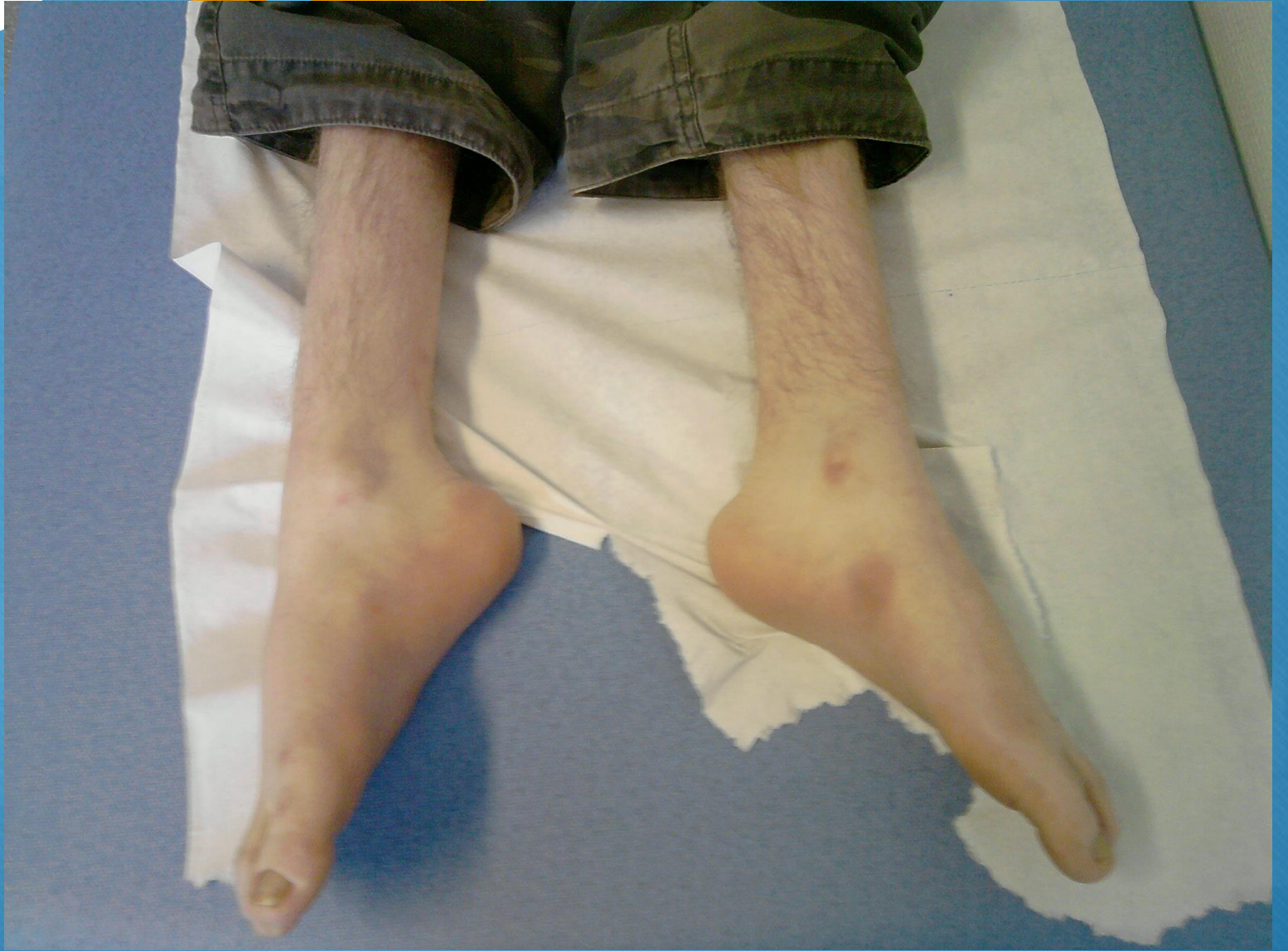Examen clinique

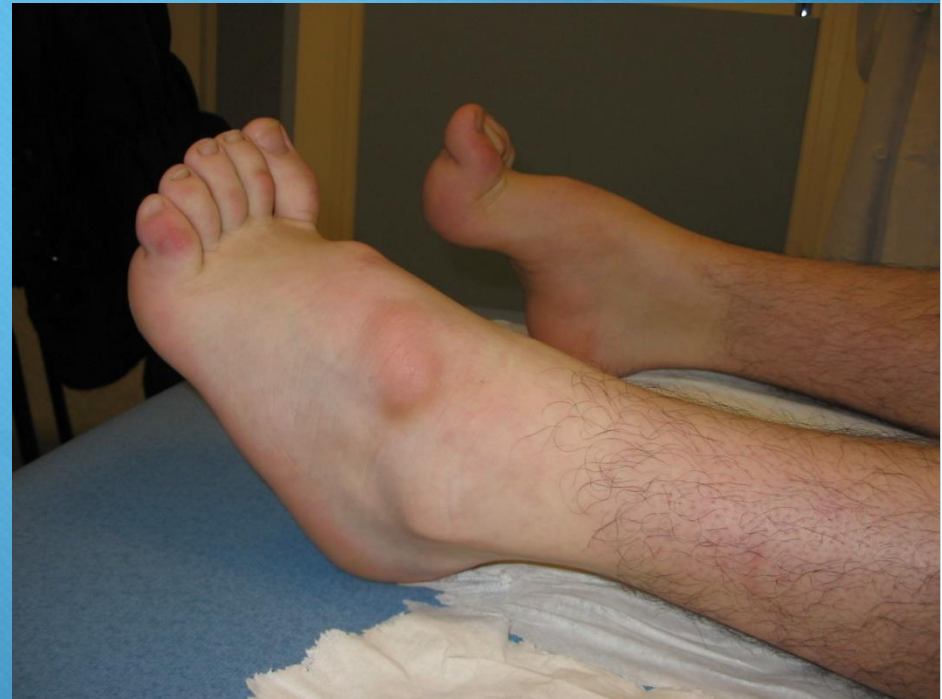
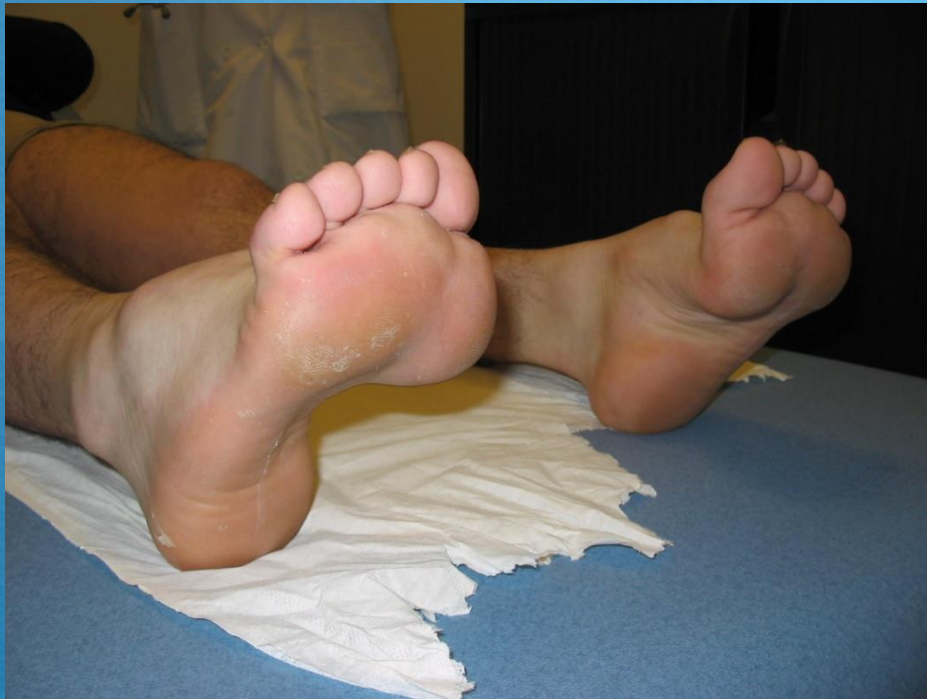
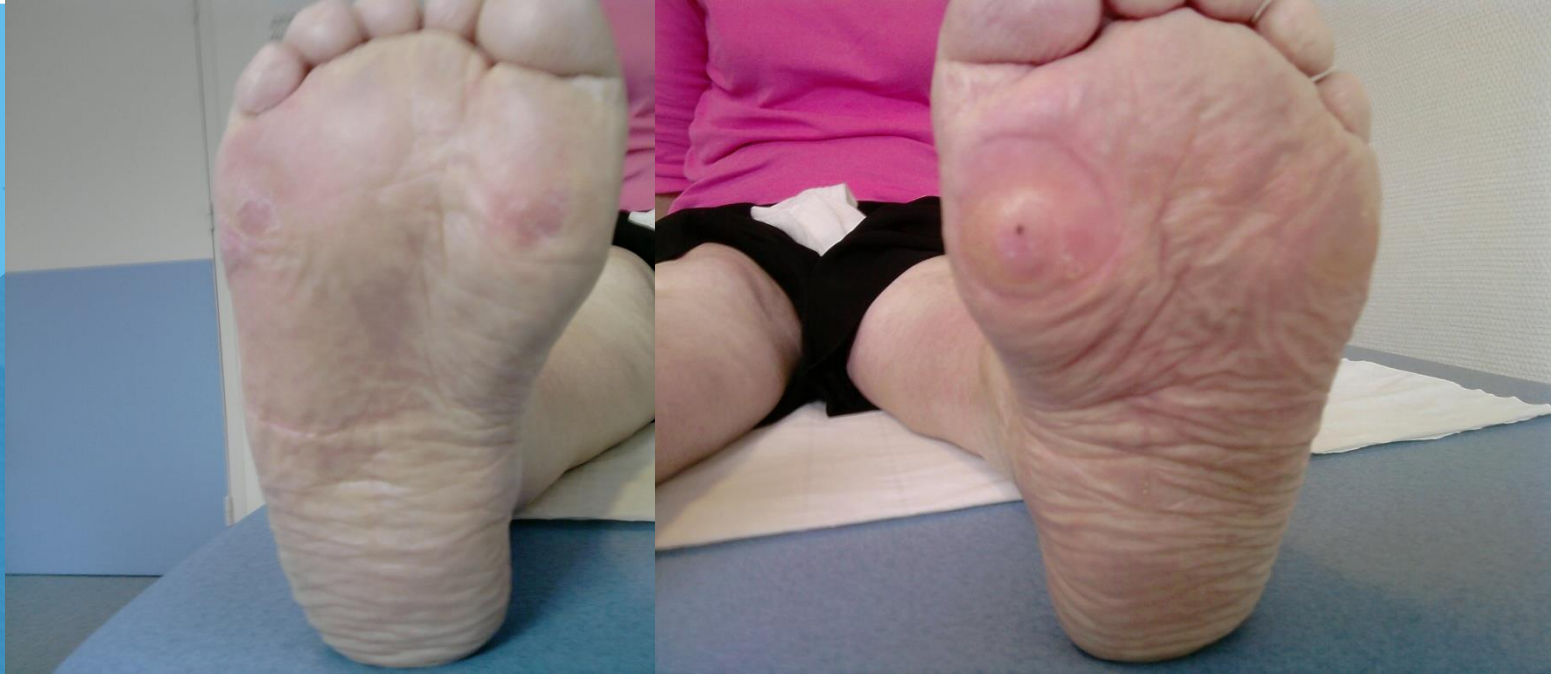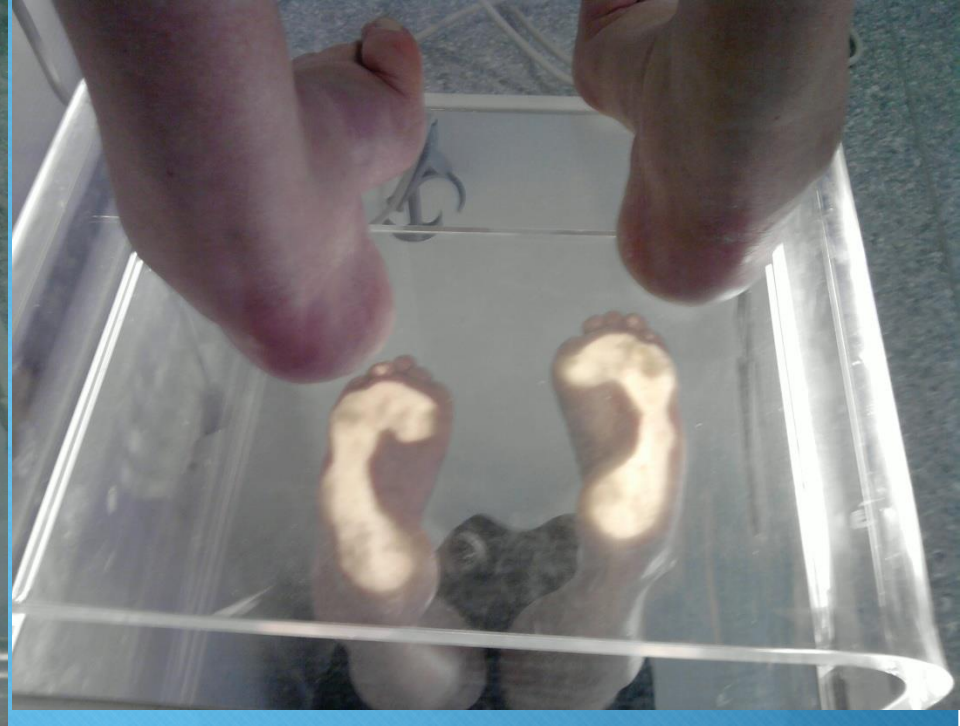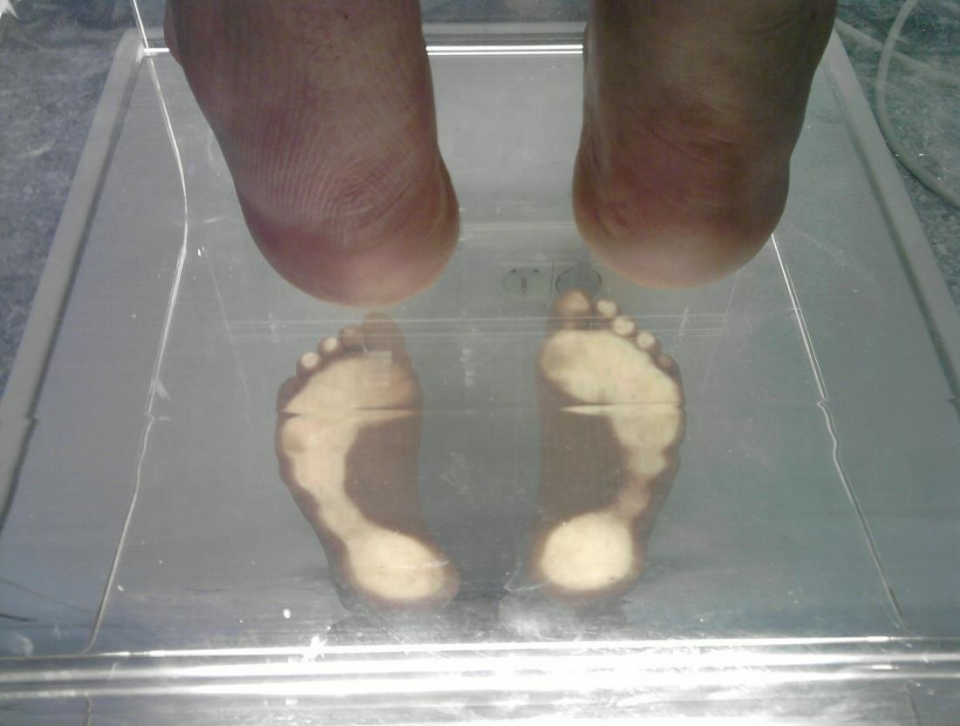Examen clinique

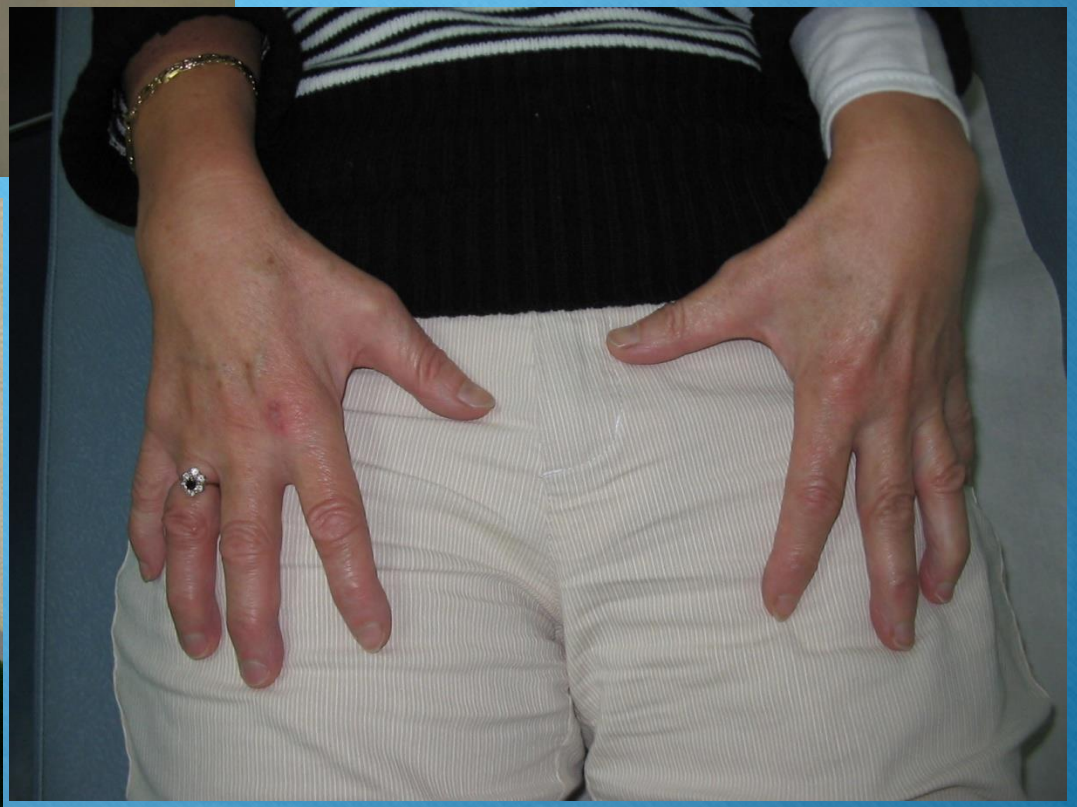
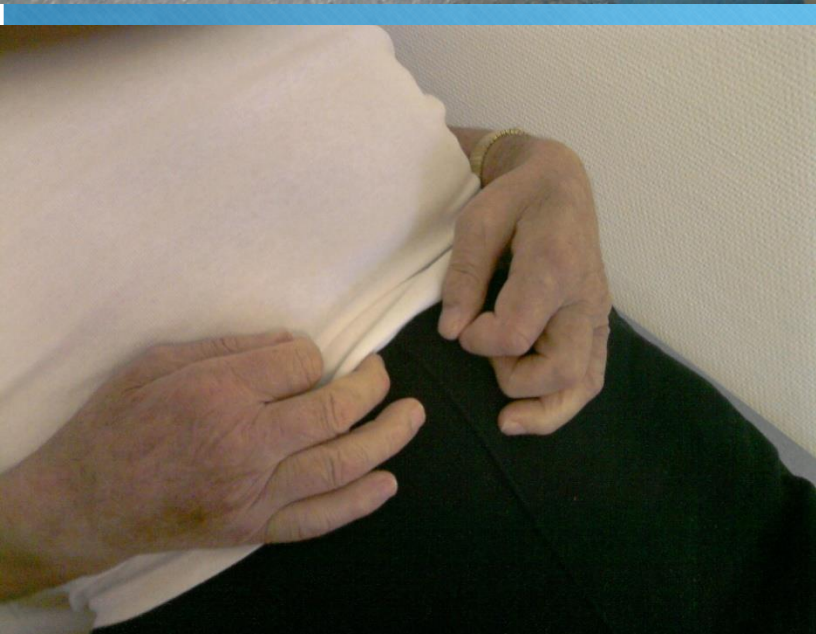
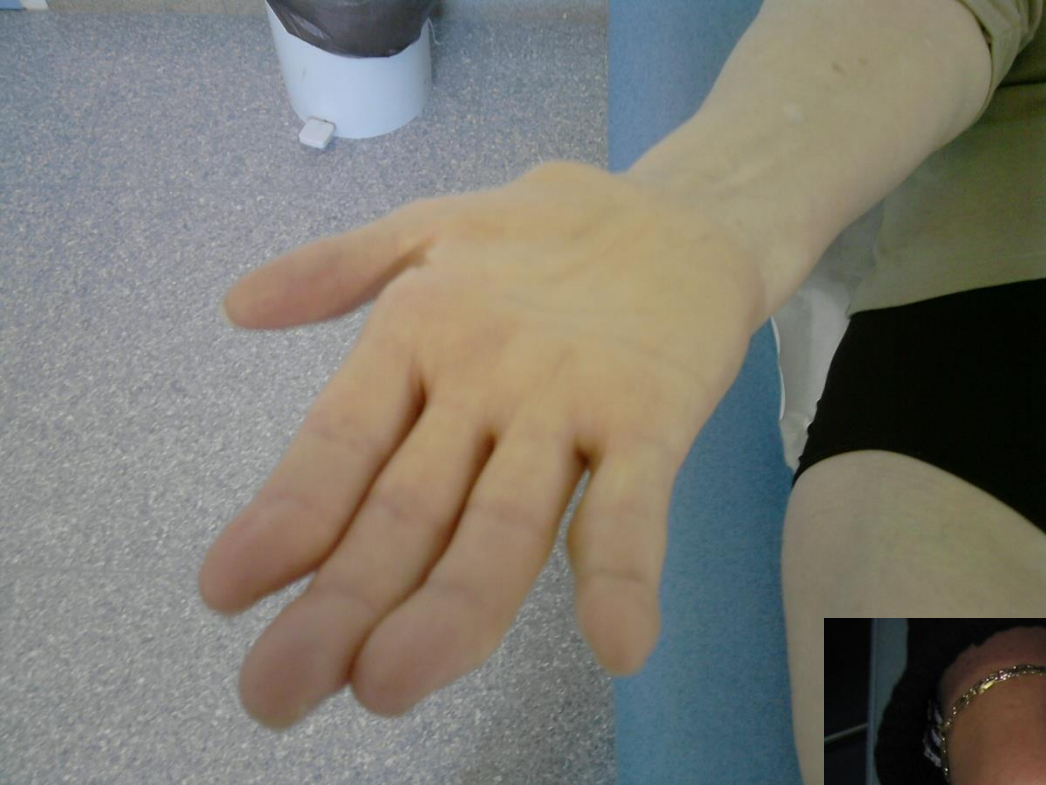


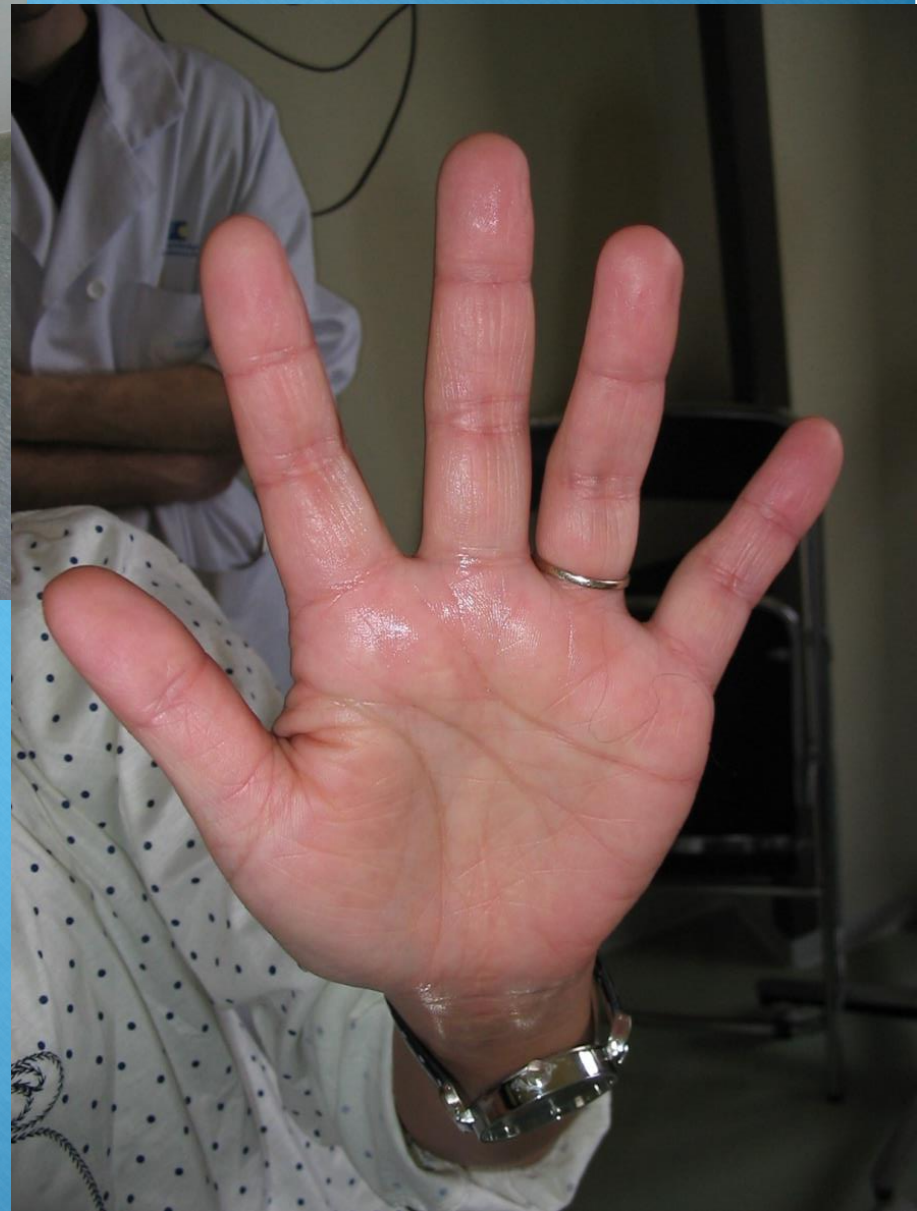
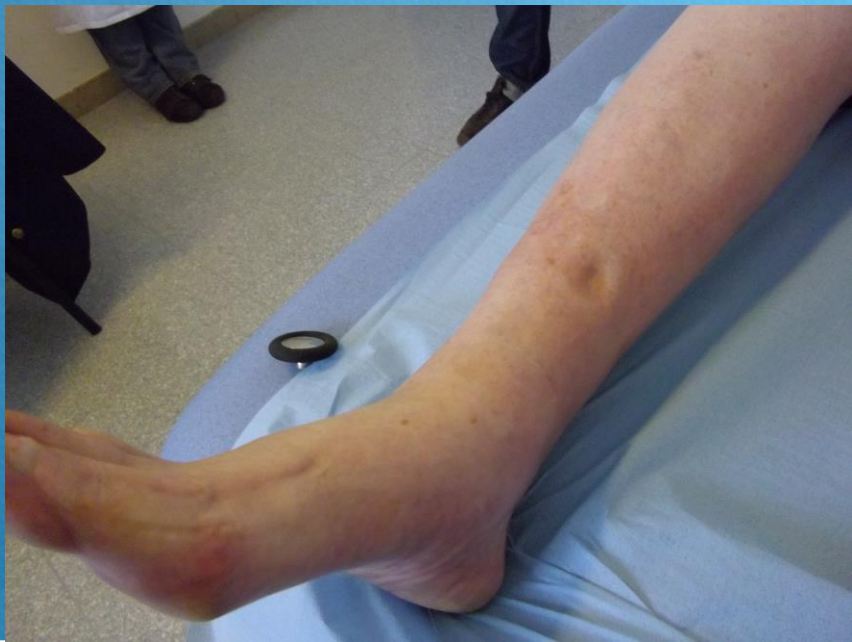
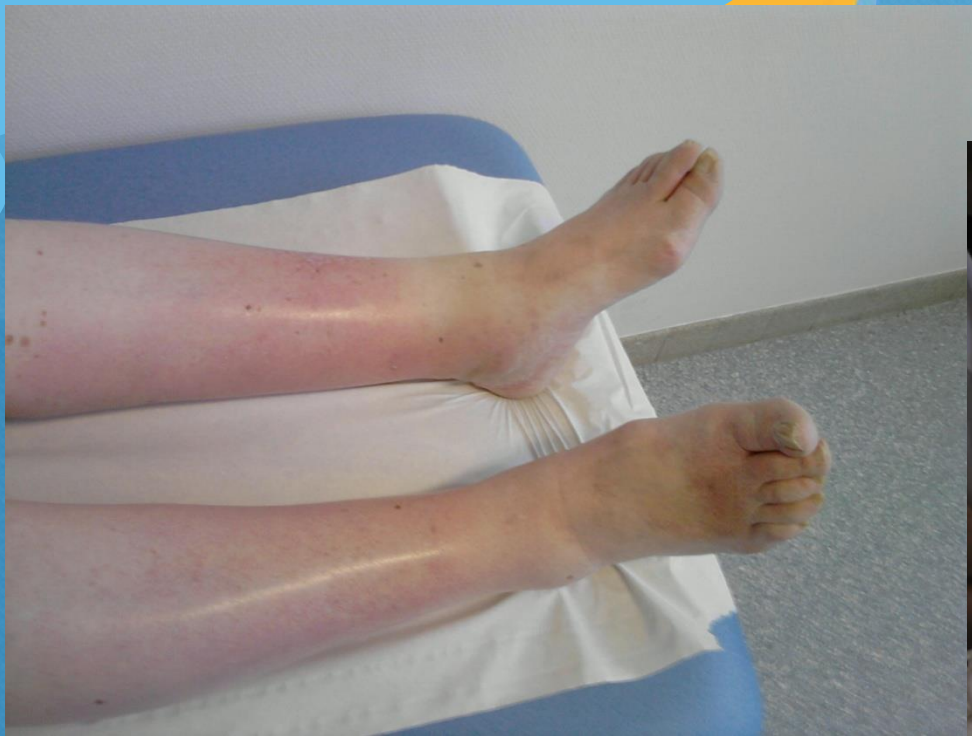


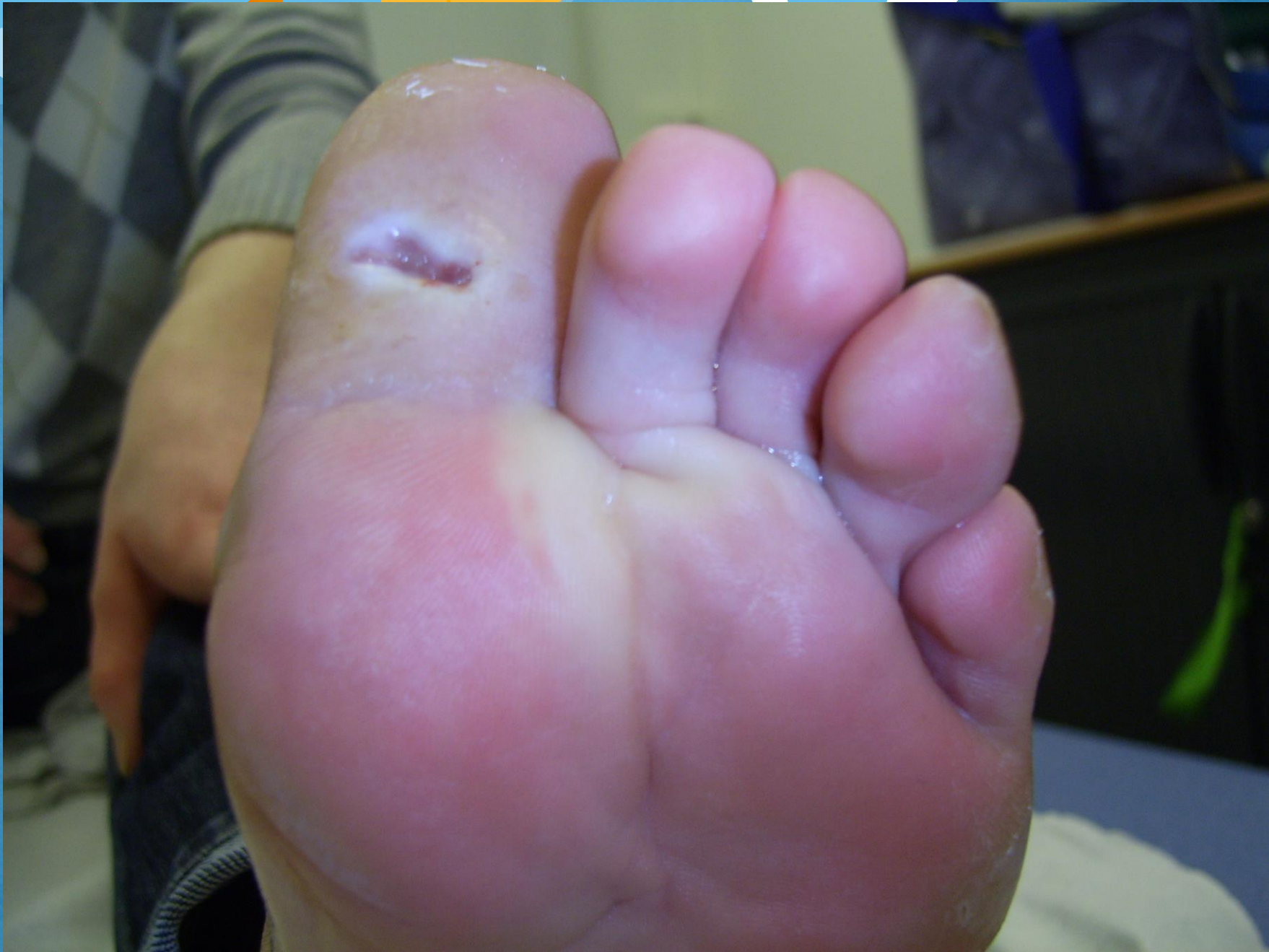




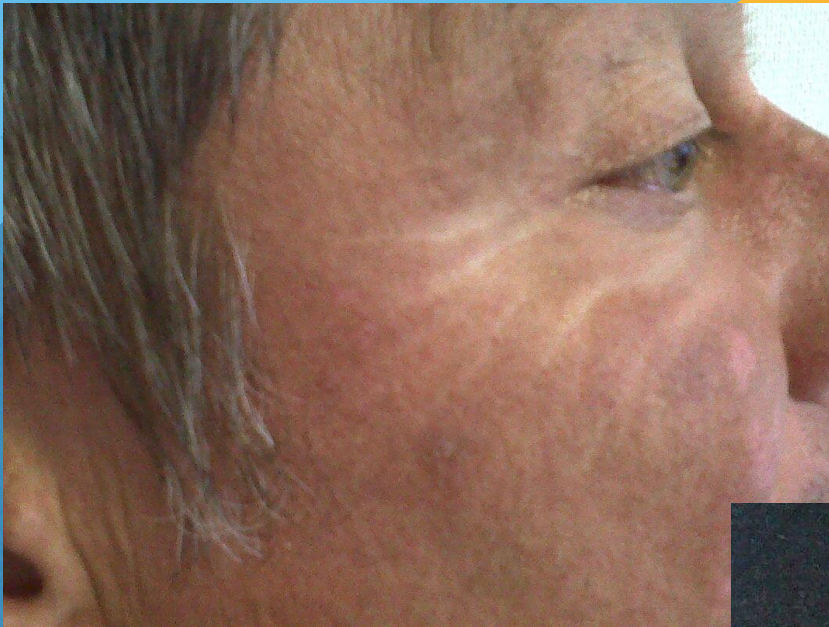
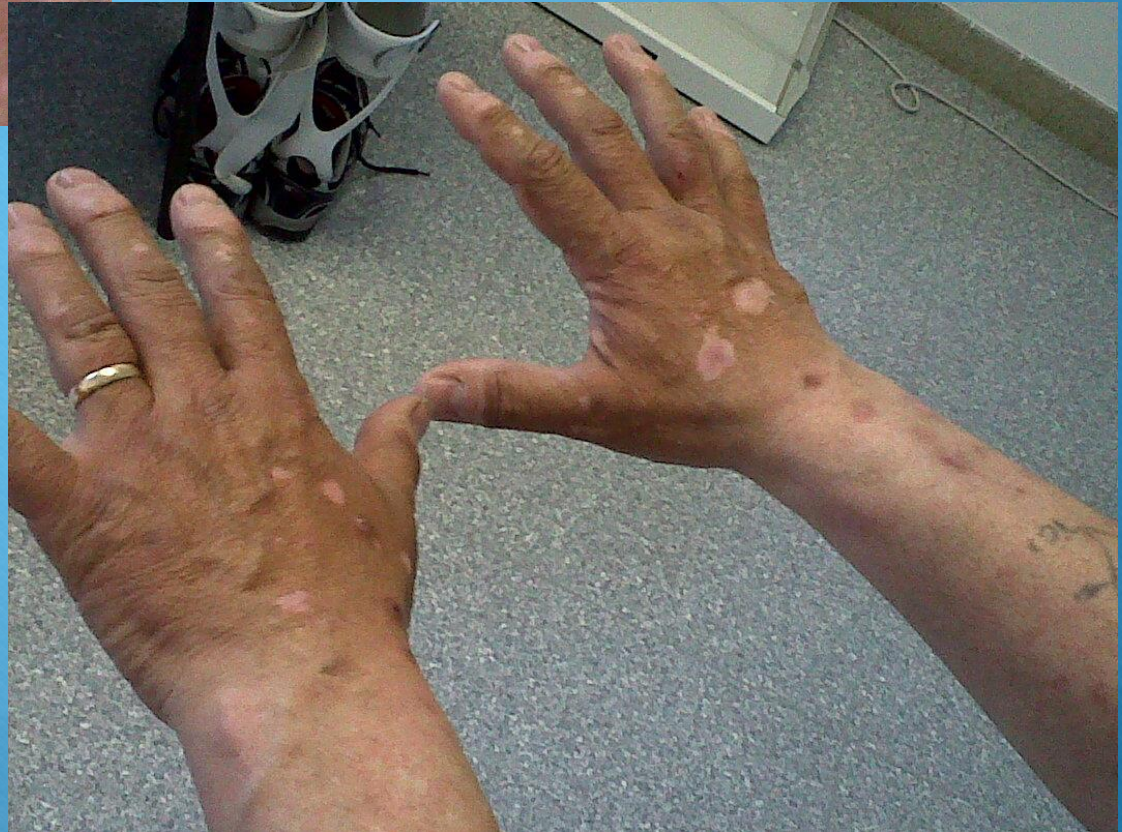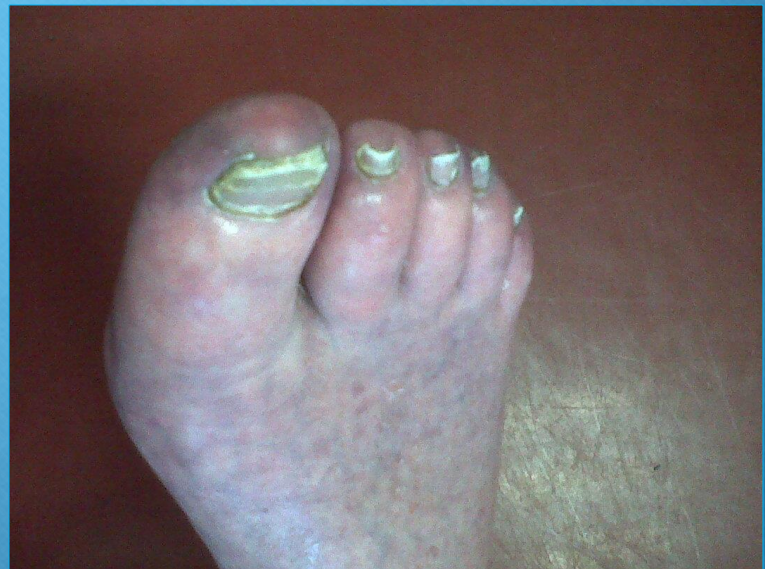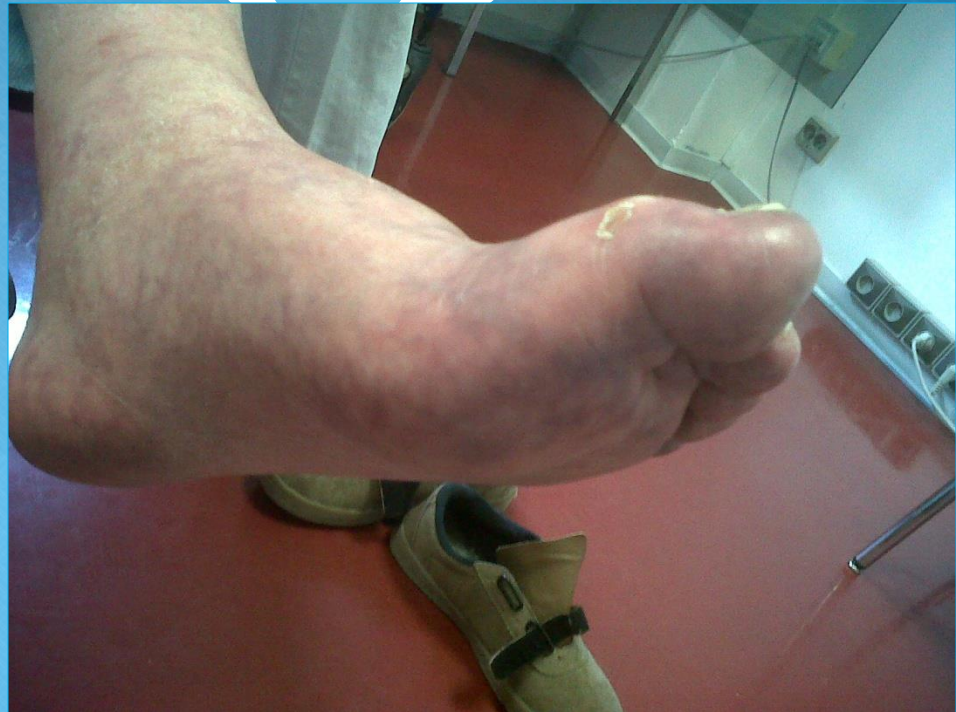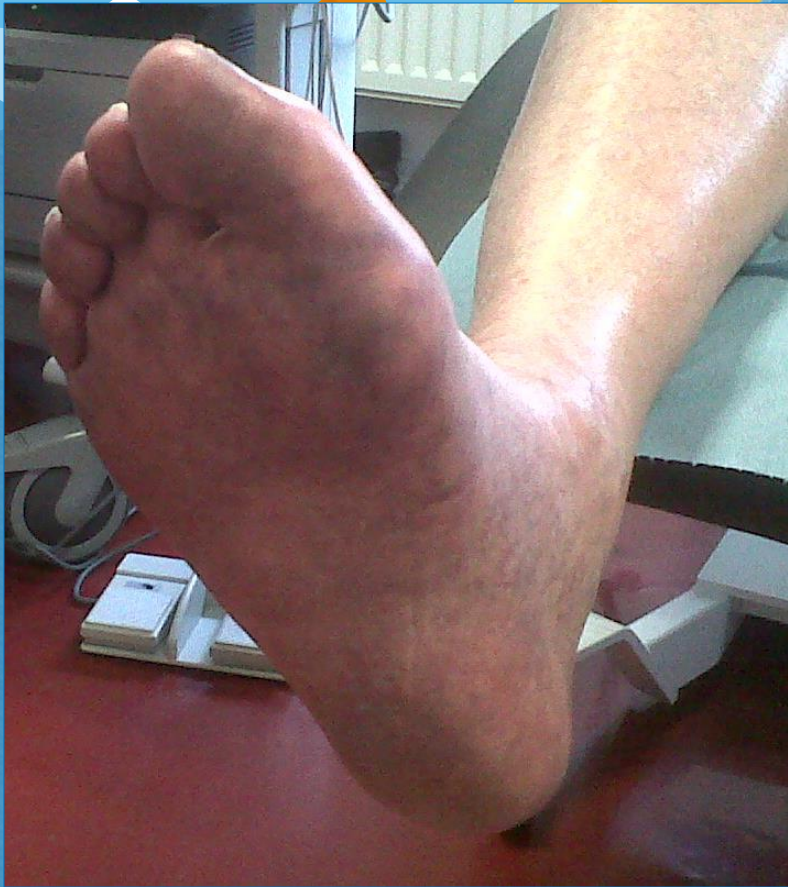POEMS



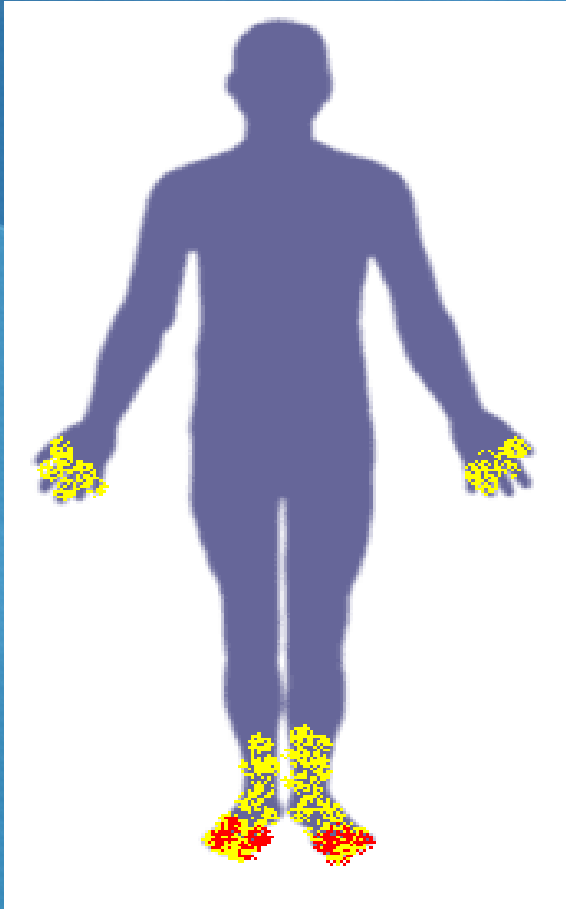
Polyneuropathie
Organomégalie
Endocrinopathie
M-protein
Skin



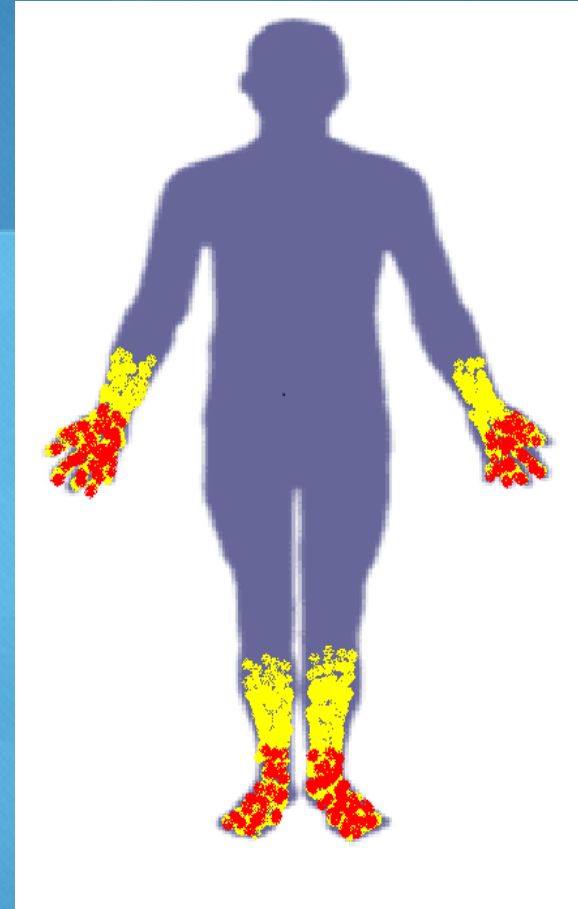

CRYOGLOBULINEMIE

Systematisations



POLYNEUROPATHIE
DEBUTANTE

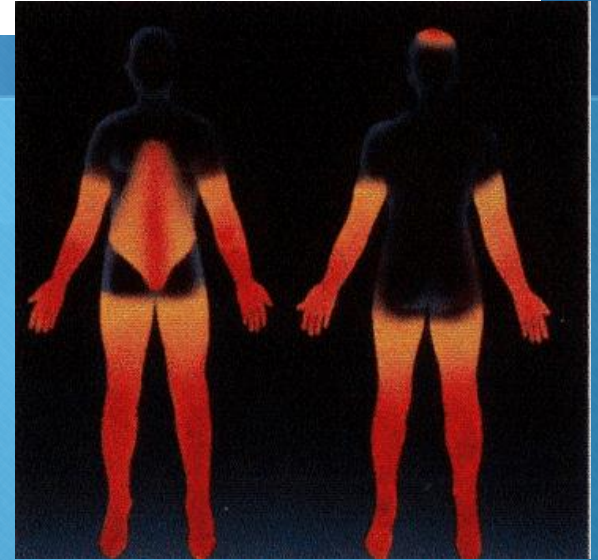
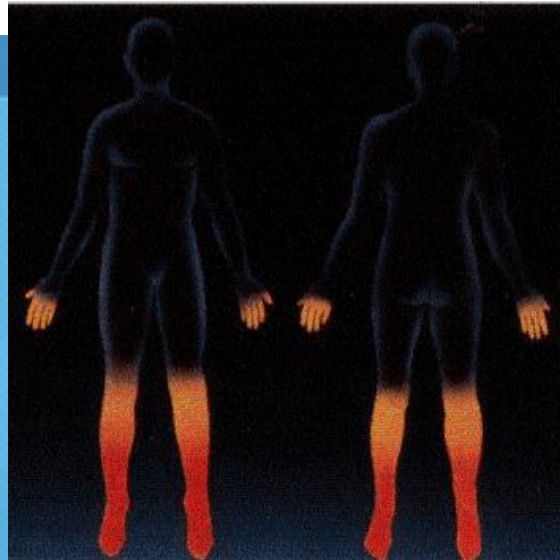
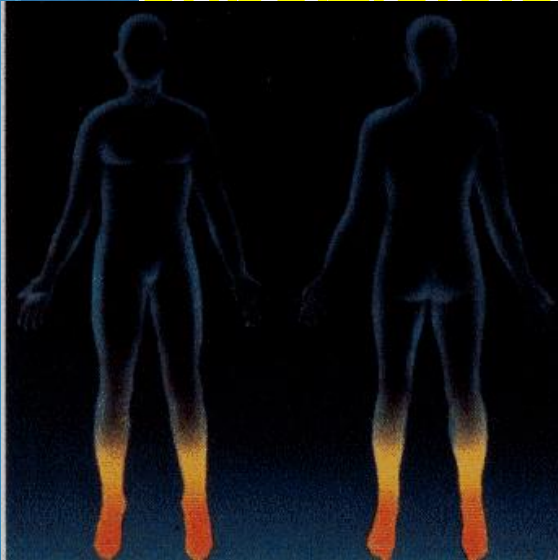


POLYNEUROPATHIE EVOLUEE

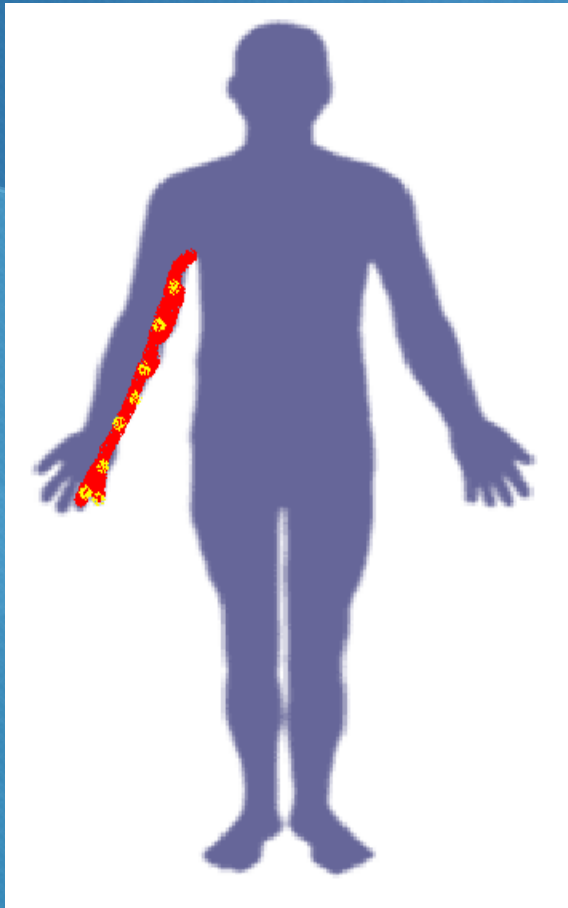
Polyneuropathie :

Topographie des troubles sensitifs

superficiels

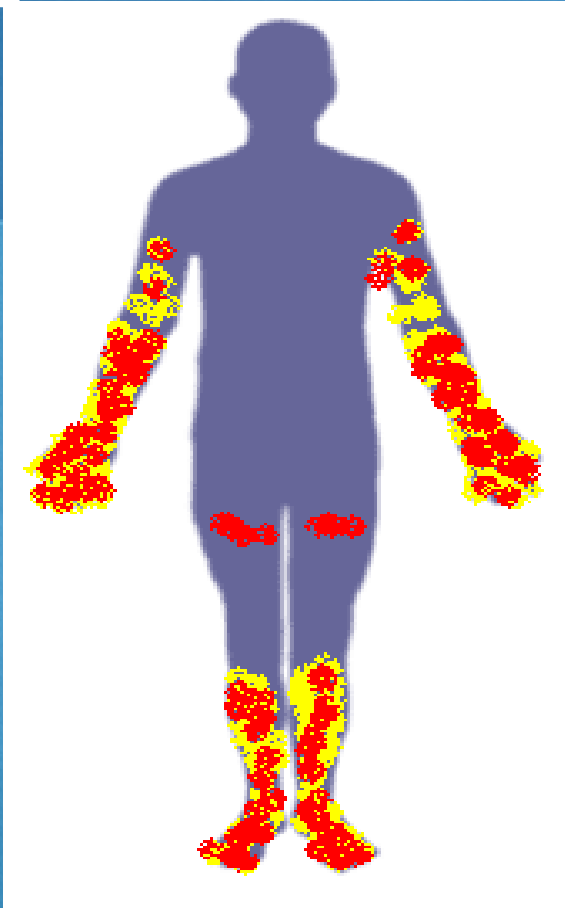


Atteinte radiculaire

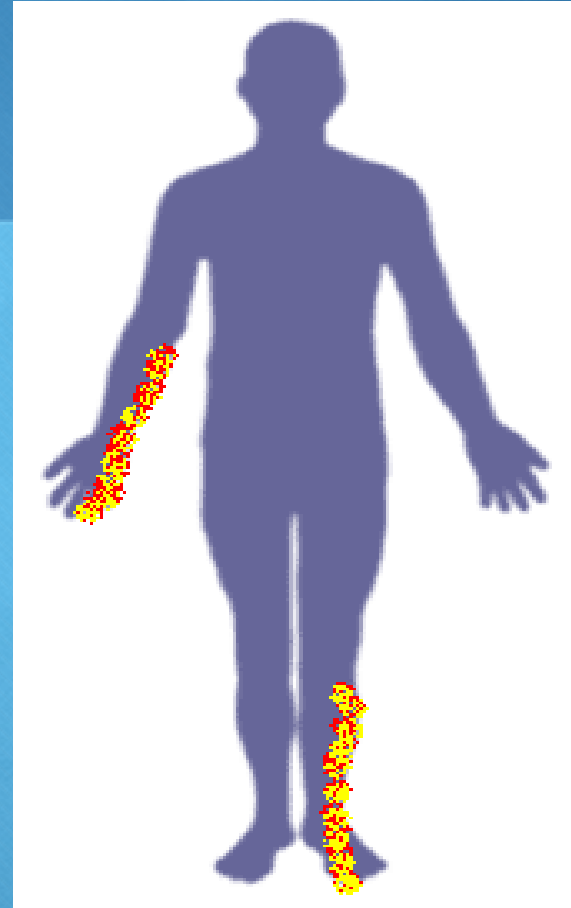


Exemple: C8-D1 droit

Systematisations



PRN



MONONEUROPATHIE MULTIPLE



5 cadres électro-cliniques

- Polyneuropathie
- Neuronopathie sensitive
- PolyradiculoN
- Mononeuropathie multiple
- Np petites fibres

NP: étiologies

Médicaments



Vascularites

Lèpre

Gougerot-Sjogren

Alcoololo-carentielles

VIH

Hépatite C

Cryoglobuline

lupus

Cuivre

Plomb

CMV

Polyarthrite rhumatoïde

Métaux lourds

Lyme

Sarcoïdose

Diabète

Solvants

Pesticides

Guillain-Barré

Insuffisance rénale

SAS

Syndrome métabolique

PRN Chroniques

Lewis et Sumner

Hypothyroïdie

Réanimation

Anti MAG

Lymphome

Myélome

NMMBC

Paranéoplasiques

Amylose

Compressives

Héréditaires

Idiopathique